АЛЬФА-ВИД

•клиника ортодонтии для взрослых и детей•

Дорогие друзья!

За более чем 20-летнюю историю наша команда накопила бесценный опыт, которым мы хотим поделиться. Перед вами лишь маленькая часть историй наших пациентов. Счастливых историй. Нам, конечно, дорог каждый, кто доверился нашей команде. За снимками этого каталога стоят люди. Такие же, как и мы с вами. Со своими переживаниями, страхами, сомнениями и радостями. И с каждым мы вместе прошли отрезок пути, очень ценный для меня, для всех нас. Я бесконечно благодарна каждому нашему пациенту. За то, что дали нам возможность пройти этот путь вместе. Путь к здоровью, прекрасной улыбке и новой жизни. Путь, по которому мы вместе пришли к победе!

Приглашаю вас в гости в нашу Клинику Ортодонтии «Альфа-ВИД»! Здесь вы встретите тёплое дружеское отношение и помощь настоящих профессионалов.

Добро пожаловать!

Orthophos SL
PAN
CEPH
3D
QUICK OFF
60kV
12mA

ДИАГНОСТИКА

Пациентам нашей клиники мы предоставляем все виды диагностики, включая КЛКТ зубов, челюстей, носовых пазух, дыхательных путей, затылочной области и шеи на оборудовании Galleos и Orthophos SL 3D немецкой фирмы Sirona.

Именно исследования на этом оборудовании полностью соответствуют требованиям специалистов, исправляющих челюстно-лицевые аномалии.

Высочайшая точность, безопасность и большая площадь обзора в сравнении с другими видами КТ делают эти исследования незаменимыми для ортодонтов, остеопатов и ЛОР-врачей.

Врачи знают, что любая асимметрия зубов и лица влияет на здоровье и работу шейного отдела позвоночника. На исследовании хорошо видны также дыхательные пути, придаточные пазухи носа и многое другое. Это важно потому, что нарушения на этих участках формируют неправильный прикус. Ведь лечить необходимо ПРИЧИНУ заболевания, а не только устранять последствия.

ФОТОМЕТРИЯ

всех этапов лечения

Ведем фотопротокол на всех этапах лечения. Этот метод позволяет точно спланировать все лечебные процедуры, своевременно разглядеть неприметные, но значимые детали на этапах лечения и заканчивать каждый случай безупречно.

Ведь каждый пациент «носит» будущую улыбку всю жизнь.

АППАРАТНОЕ ЛЕЧЕНИЕ

Существует множество методик эффективного перемещения зубов. Они отличаются: способом фиксации; удобством в использовании; материалом, из которого сделаны; показаниями к применению и ограничениями; внешним видом и др.

Одна из самых известных и востребованных методик в современном мире – система брекетов и дуг.

Самолигирующие брекеты имеют в конструкции микрозамок, фиксирующий дугу. Это преимущество позволяет снизить трение дуги в 300-500 раз и уменьшить силовую нагрузку на зубы. В результате уменьшается количество побочных эффектов. Передняя поверхность имеет более гладкую форму, нет острых лигатур, поэтому меньше травмируются мягкие ткани.

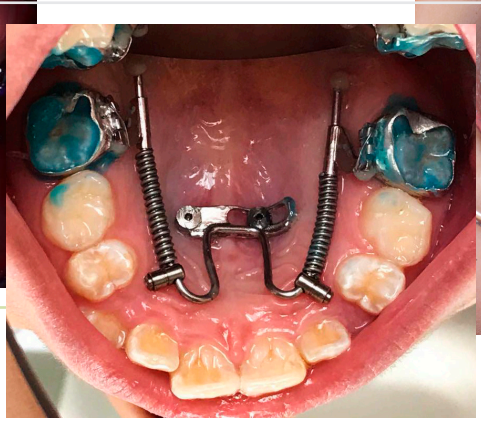

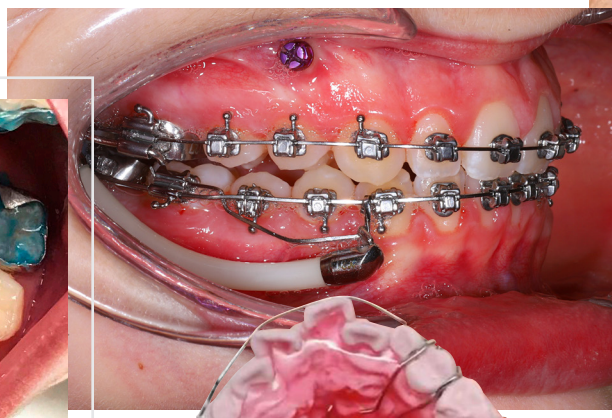

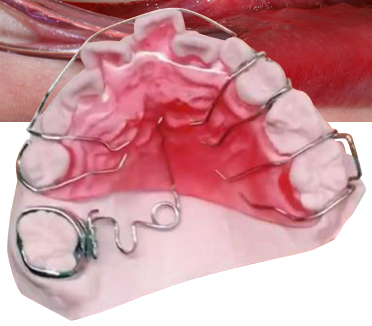

В сочетании с пластиночными аппаратами, штифтами и петлевой техникой она позволяет исправить многие аномалии зубов и прикуса.

Чем же отличаются брекеты друг от друга? Не углубляясь в пропись и химический состав, опишем некоторые разновидности.

Металлические брекеты используются в современной ортодонтии чаще всего. Они просты в установке, крепки, не подвержены окрашиванию. Недостаток брекетов из металла в том, что у них есть металлическая лигатура, и она иногда раздражает слизистую мягких тканей губ и щек. Они заметны, но их можно украсить цветными резиночками. Большинство детей с удовольствием носят именно металлические брекеты.

Керамические брекеты изготавливают из поликристаллического оксида алюминия. С точки зрения эстетики они выигрывают, потому что соответствуют цвету зубов.

Есть брекеты, которые совмещают в себе эстетические и функциональные преимущества. Простоту использования и комфорт. Это самолигирующие керамические и сапфировые брекеты. Сапфировые брекеты вытачиваются из кристалла искусственно выращенного сапфира и гранятся как драгоценные камни. В сочетании со светлыми дугами – это абсолютный хит!

Лингвальные системы наиболее востребованы у взрослых. Но имеют свою аудиторию и у подростков. Потому что не подвергают опасности переднюю поверхность зубов как обычные вестибулярные

брекеты. А наши юные пациенты, как мы знаем, не всегда тщательно чистят зубы. Лингвальные брекет-системы INCOGNITO и WIN производятся в Германии и только под конкретного пациента. Если задачи лечения большие, оно предполагает немалый срок и требует безупречной механики – лингвальная система брекетов будет оптимальна.

Часто в дополнение к основному аппарату (брекеты и каппы) используются ортодонтические штифты (микровинты). Они являются опорой для перемещения зубов. Большинство аномалий прикуса, если, конечно, доктор и пациент ставят амбициозные задачи, исправимо только с микровинтами.

Изготавливается аппарат из тонких пластин золотого (Incognito) и кобальто-хромового гипоаллергенного сплава (Win).

Главное достоинство лингвальных брекет-систем – абсолютная точность и предсказуемость результата лечения. В умелых руках, конечно.

Элайнеры – прозрачные каппы изготавливаются из полимерного материала. Обладают биосовместимостью и гипоаллергенными свойствами. Они легки, не ранят слизистую рта. Незаметны, и их можно снять на время принятия пищи и чистки зубов. Весь лечебный эффект при исправлении прикуса элайнерами можно смоделировать и увидеть еще до начала ортодонтического лечения. 3D виртуальный сетап визуализирует будущий результат по 40 параметрам и позволяет точно спланировать лечение.

В дополнение к брекет-системам и элайнерам кроме штифтов используются небные расширители (аппараты Марко Росса, Хаас), сагиттальные корректоры, аппарат «Моушен», лицевые дуги, маски, биоблоки, активаторы функций, многопетлевая механика МПД и многое другое.

Но помните, в великом разнообразии методик для каждого пациента аппарат выбирается индивидуально. Умение определить главную причину болезни, грамотно расставить приоритеты, определить последовательность лечения, технически безупречно установить и активировать аппарат, а также оценивать результаты на каждом этапе – задача врача.

Мы очень дорожим вашим доверием и понимаем, насколько важно вам получить превосходный результат. Поэтому совместно выберем самый правильный путь. Путь к здоровью, красоте, уверенности и новой жизни!

Система Incognito
изменила лингвальную ортодонтию

Сочетание высококачественных материалов и индивидуального ультраплоского дизайна гарантирует пациенту максимальный комфорт.

Брекеты фиксируются с помощью специального клея (см. фото). Благодаря индивидуальным дугам, которые изготавливаются специальным роботом, достигается безупречное положение зубов во всех трёх плоскостях.

В любом возрасте с невидимыми брекетами

Incognito – это несъёмная ортодонтическая аппаратура, которая фиксируется на внутренней поверхности зубов. Она абсолютно не видна снаружи.

Запатентованный технологический процесс обеспечивает удивительно плоский дизайн брекетов, что даёт пациенту максимум комфорта.

При использовании несъёмной ортодонтической аппаратуры можно получить хорошие результаты при лечении самой различной патологии.

Доказано, что несъёмная лингвальная ортодонтическая аппаратура безопаснее для зубов, т. к. их внутренняя поверхность более устойчива к декальфикации. Это имеет особенно важное значение при лечении детей.

Робот, изгибающий дуги

Создание Вашей новой улыбки

Совместно с ортодонтом Вы обсудите и выберете план лечения. Затем будут сделаны силиконовые оттиски зубов.

Далее лаборатория клиники Top Service, оснащённая самым современным оборудованием и являющаяся лидером в производстве лингвальных брекетов, изготовит для Вас индивидуальные брекеты, которые проведут Вас вперед, к прекрасной улыбке.

Ваши индивидуальные брекеты Incognito будут изготовлены с применением самой современной технологии CAD/CAM.

Каждый брекет из золотого сплава (гипоаллергенный) будет сделан с применением последних технологий быстрого прототипирования, дуги изготавливаются с высочайшей точностью с помощью специальных роботов.

Затем Ваш ортодонт зафиксирует брекеты на зубах, и лечение начнётся.

Шаг за шагом точная последовательность дуг будет реализовывать заложенные в брекетах параметры, выравнивая зубы. Первые изменения станут заметны достаточно быстро.



ПРОФЕССИОНАЛЬНАЯ ГИГИЕНА

Профилактика осложнений – важная составляющая лечения. Мы уверены, что зубы должны оставаться здоровыми не только во время лечения, но и всю жизнь.

ПРОФЕССИОНАЛИЗМ

Лечение аномалий прикуса ЛЮБОЙ СЛОЖНОСТИ, включая подготовку к челюстно-лицевой хирургии. Лечение без возрастных ограничений.

КВАЛИФИЦИРОВАННЫЙ ПЕРСОНАЛ

У нас 5 квалифицированных ортодонтов, 2 гигиениста и администратор, который решит любой вопрос взаимодействия в клинике. Если доктор уходит в отпуск, лечение продолжится согласно предварительным договорённостям.

ПИСЬМЕННАЯ ГАРАНТИЯ

Договор с пациентом, точно обозначенный бюджет до начала лечения. Взаимное уважение и доверие – важнейшее условие любого сотрудничества!

ОТВЕТСТВЕННОСТЬ

Один раз в неделю – КОНСИЛИУМ с ведущими специалистами.

КОМПЛЕКСНЫЙ ПОДХОД

Проводим ортодонтическое лечение со специалистами:

- логопед-дефектолог
- миофункциональный терапевт
- невролог
- остеопат
- аллерголог
- кинезиолог
- психолог
- ЛОР-врач

ПРОФЕССИОНАЛЬНАЯ ГИГИЕНА И ОТБЕЛИВАНИЕ

Знаете, что здоровье полости рта – это показатель общего состояния организма? А что можно определить это состояние, взглянув всего лишь на язык?

Да, в полости рта обитает огромное количество бактерий, целый мир микроскопических живых существ. От баланса флоры зависит и наше здоровье. К сожалению, не все и не всегда серьёзно относятся к профилактике и запускают болезни.

В нашей клинике ведут приём зубные врачи-гигиенисты. Знающие, внимательные и опытные специалисты!

Профессиональная гигиена полости рта также очень важна во время ортодонтического лечения. Ведь зубы и пародонт в этот период подвижны, иногда болят и поэтому очень уязвимы. В этот период мы меньше едим твердой пищи, а значит, нет естественного механизма самоочищения.

ициентов с чувствительной эмалью
оленными корнями – аппарат
LOW Prophylaxis Master.

Обычно чистка проводится гигиенистом 1 раз в полгода. Исключение – наличие коронок, имплантатов, брекетов, предрасположенность к заболеваниям пародонта. Тут мы рекомендуем посещать гигиениста раз в 2-3 месяца или даже раз в месяц.

ЧТО ЭТО ДАСТ?

• Мы проверим, нет ли кариеса. Если обнаружим воспаление десны – вовремя почистим зуб, чтобы не образовался карман.

• Почистим налёт возле шейки зуба изнутри, снаружи и между зубами. Там, где самостоятельно это сделать невозможно.

• Почистим ортодонтический аппарат. Зубной камень не будет затруднять движение дуги, а значит, выравнивание будет проходить быстрее. Кроме того, зубы будут белые, а брекеты будут блестеть, как новые.

ПРОВОДЯ СВОЕВРЕМЕННО ЭТУ ПРОЦЕДУРУ, ВЫ ТАКЖЕ ИЗБАВИТЕСЬ ОТ:

- запаха изо рта;
- оголения шеек зубов;
- образования пародонтозных карманов;
- подвижности зубов;
- атрофии костной ткани.

МЫ ПРЕДЛАГАЕМ ЧИСТКУ ЗУБОВ ПРИ ПОМОЩИ:

- ручных инструментов;
- ультразвуковых скелеров;
- воздушно-абразивных систем Vektor и Perioscan;
- с использованием укрепляющих ре-минерализационных гелей.

А также проведем эффективное отбеливание на аппарате ZOOM-4. Обычно мы эту процедуру делаем после снятия аппаратов. Но можно и до установки брекетов из керамики или сапфира. В этом случае брекеты будут выглядеть как украшение.

Осветление на 4-6 тонов сделает улыбку яркой, а специальные зубные маски и гели напитают эмаль так, что зуб станет крепче, чем до отбеливания.



ОРТОДОНТИЯ

В последние годы это направление стоматологии стало очень популярным в России, как и в других странах с высокой культурой отношения к здоровью. К нам часто обращаются пациенты с желанием исправить неровно стоящие зубы, воссоздать гармонию улыбки и лица.

Грамотный врач видит эту проблему шире и своей задачей в первую очередь ставит улучшение здоровья пациента. Скученность зубов затрудняет гигиену. Это влечёт кариес и болезни дёсен. А нарушения прикуса – к целому ряду функциональных нарушений не только жевательной системы, но и дыхательной, опорно-двигательной и даже нервной. А ведь это – жизненно важные системы организма.

Поэтому детям особенно важно провести раннее ортодонтическое лечение, когда только начинают прорезываться первые постоянные жевательные зубы. Их положение определяет дальнейшее развитие челюстно-лицевого скелета. В возрасте 6-10 лет съемные и несъёмные относительно простые и достаточно комфортные аппараты очень эффективны. Обратите внимание, как ваш ребёнок двигается, правильно ли дышит, насколько чётко произносит звуки, как глотает, нет ли нарушений осанки. Любое из нарушений может быть связано с формирующимся неправильным прикусом.

Помните: только в раннем возрасте мы можем повлиять на рост челюстных и скелетных структур организма.

Часто мы слышим вопрос: раньше такого не было... почему наши бабушки и родители не лечили нас – детей у ортодонтов? Да, действительно, в России такая помощь не была доступна, было мало информации, специалистов, клиник, практикующих подобное высокотехнологичное лечение. Это касалось всех сфер жизни в нашем

обществе. Медицина и Стоматология – не исключение. К счастью, в наше время есть и техника и знания. И опыт! Почему же не использовать эти достижения для самого важного – Здоровья?

Что же сейчас мы можем предоставить нашим пациентам?

Абсолютное большинство аномалий челюстей можно исправить. Или, ещё лучше, не допустить их развития на уровне профилактики и раннего лечения.

Если прикус более-менее правильный, а зубы неровные – ортодонт ставит аппарат примерно на 1,5 года. За это время проводится выравнивание зубов, зубных дуг и самое главное – функциональная адаптация челюстей, мышц, пародонта и т.д.

Если имеются осложнения – вторичные деформации из-за потери каких-то зубов или их изначального отсутствия (такое часто бывает с боковыми резцами на верхней челюсти), или же из-за деформации прикуса (например, неправильное положение или смещение челюсти, стираемость зубов, их смещения в сторону отсутствующих), – то лечение может быть более длительным и требует высокой квалификации врача. Глубокое знание предмета, понимание взаимосвязей процессов, происходящих в организме, умение выделять главное, как на этапе диагностики и планирования, так и на этапах реализации, учитывать риски, прогнозировать и предотвращать развитие осложнений, владеть различными техниками и методиками лечения – все имеет значение, и здесь нет мелочей!

Помните: только в раннем возрасте мы можем повлиять на рост челюстных и скелетных структур организма.

АЛЬФА-ВИД

ПЕРВЫЙ ВИЗИТ И ЗНАКОМСТВО С КЛИНИКОЙ И ВРАЧОМ.

Диагностический фото-, видеопротокол, компьютерная томография, цефалометрия, анализ моделей челюстей... – все это нам нужно, чтобы составить «лист проблем», обозначить цель лечения, выбрать его тактику и определить технологию.

Конечно, у врачей есть свои приоритетные самые эффективные методики. Абсолютное большинство ортодонтов во всем мире отдают предпочтение системе брекетов. Но это не все. В дополнение к ним -ортодонтические штифты, многопетлевые дуги, эластики.... все в совокупности – мощная техника в реализации самых амбициозных задач врача и пожеланий самых взыскательных пациентов. Есть ещё одно крайне важное условие успешного лечения. Это – сотрудничество. Любое лечение – это совместный труд целой команды! И вовлечённость, желание пациента зачастую играют ключевую роль.

У нас много случаев, когда эффект ортодонтического лечения и протезирования был сопоставим с эффектом пластической операции внешне, а преобразования на уровне биологии и здоровья – не оценить.

Установка аппаратуры не очень длительная и абсолютно безболезненная. Но процесс привыкания потребует от вас терпения. Мы всегда поддержим и поможем. Ведь по своему опыту знаем, как нелегко привыкнуть к брекетам и дугам. Поверьте, через несколько дней все восстановится и вы будете чувствовать себя значительно лучше. А через несколько недель увидите, как двигаются зубы. Да, кстати, небольшая подвижность зубов в брекетах – норма. За счёт этого свойства мы перемещаем их и создаём новые правильные удобные контакты между зубами.

Каждый месяц доктор будет оценивать промежуточный результат и активировать систему на следующий этап лечения. Процесс этот очень деликатный, интеллектуальный. Приходить на коррекцию надо вовремя. Перед активацией сделайте профессиональную чистку. Это как «генеральная уборка». Конечно, не заменит ежедневную, но позволит куда более тщательно прочистить зубы вокруг брекетов, возле шеек, очистить темный налёт и камень возле десны на внутренней поверхности, заметить начинающийся кариес. Если эмаль слабая и уже есть «много пломб» или даже нет некоторых зубов, или периодически воспаляются и кровоточат дёсны – наблюдение у гигиениста и пародонтолога – обязательно. Помните, наша общая цель – восстановление и поддержание здоровья. А красота и здоровье всегда вместе!

Перед ортолечением надо полечить зубы, если есть кариес, и проверить, нет ли патологическх процессов в каналах. Часто перед началом ортолечения проводится удаление зубов «мудрости». Таким образом освобождаются пространства для исправления боковых опорных зубов, неправильное положение которых зачастую обуславливает искривления передних. Но показания к удалению определит доктор, когда увидит Ваши снимки и оценит ситуацию в комплексе.

Восстанавливать форму, реставрировать зоны стираемости, делать Имплантацию, коронки, керамические Виниры – все это мы оставим на завершение и будем планировать эти процедуры ближе к снятию брекетов. Когда зубы и челюсти будут занимать комфортное стабильное положение. Взрослые пациенты почти всегда нуждаются в ортопедической реабилитации. Потому что ортодонтически мы изменяем положение зубов, а форму изменить не можем. То есть мы исправляем фундамент, опору, а стабильность и функциональность жевательной системы определяется именно формой восстановленных под «новый» прикус зубов.



«Есть больной, есть болезнь и есть доктор.
Больной должен выбрать, с кем он.
И двое всегда победят одного».

Гиппократ

Взрослый пациент, после 30 лет, почти всегда нуждается в замене старых пломб, в адаптации поверхностей зубов в правильную, тщательно и скрупулёзно выверенную окклюзию. Это не только обеспечит долгосрочный результат, но и срок службы зубов. А так же – вернёт очарование естественной улыбки.

КАКИЕ ПРОБЛЕМЫ МЫ СМОЖЕМ РЕШИТЬ В НАШЕЙ КЛИНИКЕ?

- Лечение аномалий любой сложности, в том числе если планируется хирургическая операция на челюстях. Наши врачи имеют опыт работы на современных ортодонтических системах и постоянно перенимают опыт ведущих мировых специалистов. А ещё и своим делятся!
- Исправление лицевых асимметрий у детей и взрослых без хирургической операции.
- Ортодонтическая подготовка зубов и прикуса к протезированию. В таком случае возможно протезирование «без препарирования», что крайне важно для сохранности зубов на длительное время.
- Исправление прикуса у детей и подростков. Формирование правильного положения головы, осанки, нормализация дыхания, жевания, улучшение общего состояния здоровья. Значительные улучшения постуры достижимы даже у взрослых пациентов. На этом этапе мы активно сотрудничаем с нашими коллегами.
- Мы владеем разными методиками лечения (брекеты, пластинки, каппы...) и назначим Вам или вашему ребёнку именно то, что будет наиболее эффективно. Исходя из ваших нужд и потребностей. Индивидуально, деликатно и профессионально. Ваша искренняя улыбка – наша лучшая награда и самая честная рекомендация!

КОГДА ИЗМЕНЕНИЯ НАЛИЦО!

Пациентка обратилась с жалобами на высокий эстетический дискомфорт и с желанием максимально незаметно провести ортодонтическое лечение.

Проведено диагностическое обследование и осмотр полости рта. По результатам диагностики требовалось удаление двух зубов.

Каждый зуб-важный орган нашего организма, и мы всегда стремимся избежать удаления. Поэтому было принято решение провести диагностическое выравнивание. Это тот этап начала лечения, который может кардинально изменить план лечения, либо подтвердить его. Примерно через 3-6 месяцев стало понятно, что лечение пройдёт БЕЗ удаления.

Задача ортодонтического лечения не просто закрыть промежутки, а расширить улыбку, исправить глубокий дистальный прикус, нормализовать наклоны зубов, не ухудшив при этом эстетику лица!

Лечение проводилось с помощью брекет-системы Damon clear (керамические брекеты, эстетика). Дополнительно был использован микроимплант для дистализации (смещения назад) зубов на верхней челюсти слева.

Зубы «мудрости» на верхней челюсти изначально отсутствовали, поэтому ничего не мешало это сделать. Лечение длилось примерно 2 года.

Мы провели выравнивание зубов, расширение зубных дуг, исправили прикус, нормализовали наклоны зубов, закрыли промежутки, но ГЛАВНЫМ в этом лечении было изменение овала лица! Лицо приняло более правильные, красивые линии. С чем это может быть связано? Тонус мышц. Важно, чтобы нагрузка между всеми зубами была распределена равномерно.

До начала лечения всю нагрузку на себя принимали жевательные зубы и мышцы, в связи с чем и было увеличение нижней трети лица и заметное снижение высоты прикуса.

Ортодонтическое лечение-это не только ровные зубы, но и красивое, пропорциональное, гармоничное лицо!

ОКСАНА
21 ГОД

Молодой человек 14,5 лет обратился в клинику с жалобой на неправильный прикус.

В результате осмотра и детальной диагностики выявлены следующие нарушения: сужение зубных дуг верхней и нижней челюстей, дистальный глубокий прикус, скученное положение зубов, стираемость эмали, протрузия резцов верхней и нижней челюсти, обратная арка улыбки, напряжение круговой мышцы рта.

На основании данных ТРГ было выявлено, что пациент находится в четвертой, одной из завершающих стадий роста.

Лечение было начато немедленно, так как времени для стимулирования роста и развития верхних и нижних зубных дуг оставалось немного.

Был установлен аппарат функционального действия для коррекции прикуса, используя остаточный рост пациента. После завершения работы аппарата была установлена брекет-система на зубы верхней и нижней челюстей.

Общий срок лечения составил 2 года, в ходе которого была восстановлена ширина зубных дуг, нормализована глубина перекрытия, наклон зубов и их положение.

Исправлен глубокий дистальный прикус – это позволило получить правильную форму улыбки и гармоничное смыкание губ.

МИХАИЛ
17 ЛЕТ

ЭЛЬВИРА

19 ЛЕТ

Девушка 14 лет обратилась с желанием изменить неправильное положение зубов. Чаще всего к врачу-ортодонту пациенты обращаются с подобной проблемой.

При осмотре было выявлено сужение зубных дуг, неправильный прикус и положение зубов. А также: неправильное положение языка, парафункции мышц лица и шеи. Положение нижней челюсти было вынужденное со смещением влево. Конечно, все это отражается на внешнем виде и становится причиной неуверенности.

До начала лечения выполнены все необходимые исследования: томография (КЛКТ, ТРГ в боковой и прямой проекциях, фотометрия, лицевой статический и динамический, а также функциональный анализ, изучение моделей челюстей).

Мы поставили много целей и составили комплексный план лечения. Это лечение не было простым, так как было начато довольно поздно, а задачи лечения включали изменение не только положения зубов, но и изменение формы верхней челюсти, положения нижней челюсти, исправление уже сложившихся устойчивых функциональных, физиологических и анатомических нарушений.

В течение 3,5 лет проводилось лечение с исправлением прикуса, формы профиля лица и лицевой асимметрии.

Нам помогали врач-остеопат и миофункциональный терапевт.

После окончания активного лечения мы установили ретейнеры и продолжаем наблюдение, контролируя стабильность результата лечения.

Очень важно не только исправлять положение зубов, но и обеспечить физиологическое функционирование систем всего организма. Именно этот фактор обеспечивает долгосрочность результата лечения.

Почему надо начинать ортодонтическую коррекцию в детском возрасте? Некоторые родители считают, что лучше ставить брекеты на постоянные зубы, лет в 12 или старше.

Ответ прост: в возрасте 8-9 лет прогресс идёт быстрее. Мы можем использовать съемные или несъёмные аппараты. Комфортные, не очень заметные. В этом возрасте ребёнок не сопротивляется лечению, его можно заинтересовать играми, колечками, машинками, красивыми пластинками с цветами, фруктами или изображением героев любимых мультфильмов. Эта девочка проходила коррекцию всего 6 месяцев. Все окружающие заметили результат.

Кроме ровных зубов, мы получили закрытый рот, стабильное носовое дыхание и даже улучшение общего здоровья.

А ещё – ребёнок нравится себе в зеркале.

СОФИЯ
11 ЛЕТ

Пациентка обратилась в клинику с жалобами на неправильное положение зубов.

При осмотре было выявлено сужение верхней и нижней челюстей, небное положение зуба 1.2, вестибулоположение 1.3, смещение центральной линии на верхней челюсти вправо на 3 мм, скученное положение передней группы зубов на нижней челюсти.

После детальной диагностики был составлен план лечения.

Была проведена санация полости рта. Пациентке были удалены молочные зубы 7.5, 8.5 и постоянный зуб 1.4. После произведена постановка брекет-системы на верхней и нижней челюстях.

В результате ортодонтического лечения зубные ряды приняли правильную форму, скученность была устранена, нормализована функция жевания.

АНАСТАСИЯ

25 ЛЕТ

Пациентка 36 лет направлена врачом-ортопедом и терапевтом для подготовки к комплексному лечению.

Жалобы на боль в ВНЧС, напряжение жевательных мышц после последнего протезирования (в другой клинике), чувствительность эмали зубов.

После объективного осмотра и детальной диагностики выявлены: открытый прикус, двойная окклюзионная плоскость, сужение зубной дуги верхней челюсти, аномальное положение зубов, наличие преждевременных контактов в области ранее установленных коронок.

На первом этапе лечения было произведено избирательное пришлифовывание. Далее – депрограммация жевательных мышц и устранение болей в области ВНЧС с помощью окклюзионной шины. Затем была произведена постановка брекет-системы на зубы верхней и нижней челюстей. По желанию пациента на верхнюю челюсть была установлена лингвальная брекет-система Win, на нижнюю челюсть – брекет-система Damon clear.

Длительность лечения составила 18 месяцев.

Результатом ортодонтического лечения явилось устранение болей в области ВНЧС, жевательных мышц. Нормализована окклюзионная плоскость, проведено выравнивание и расширение зубных дуг, исправлен открытый прикус. Подготовлены условия для рационального протезирования и реставрации.

Пациент перенаправлен к ортопеду и терапевту для реализации плана лечения.

ОЛЬГА
36 ЛЕТ

Мама с ребёнком 9 лет обратились к нам с жалобой на вредную привычку – мальчик часто выдвигал нижнюю челюсть кпереди.

Из объективных данных осмотра было выявлено сужение верхнего зубного ряда, перекрестный боковой прикус справа и в результате этого выраженная лицевая асимметрия. Нижняя челюсть принимала вынужденное положение со смещением вправо и вперед.

Было произведено расширение верхнего зубного ряда несъемным аппаратом Хаас (Марко Роса) в течение 2-х недель. После чего винт был закрыт жидкотекучим материалом, аппарат оставлен как ретенционный на 6 месяцев.

В результате лечения было устранено обратное перекрытие в боковом отделе справа, и нижняя челюсть заняла свое нормальное положение. Лицо стало симметричнее, профиль – гармоничным, мама – довольна! Ведь мы смогли предотвратить развитие лицевой асимметрии на уровне скелета, которая лечится зачастую только хирургическим путём.

ЕГОР
9 ЛЕТ

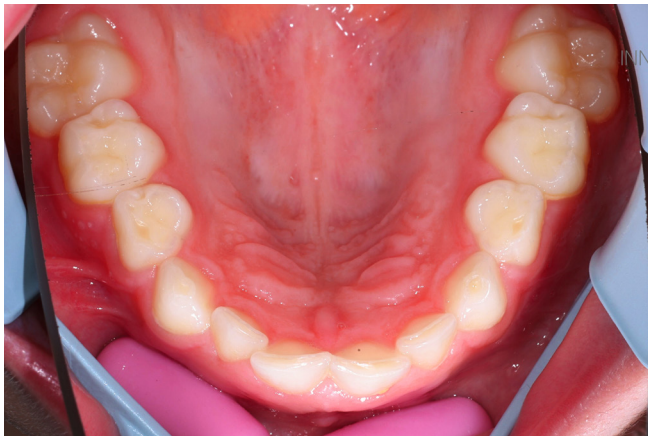

Молодой человек 13 лет обратился с жалобой на выступающий зуб, который не помещается в зубную дугу и растет во втором ряду.

Проведено детальное диагностическое обследование и планирование ортодонтического лечения. На основании исследований была выявлена дистопия зуба 1.3 вследствие абсолютного дефицита места в зубной дуге, глубокий травмирующий дистальный прикус, сужение зубных дуг верхней и нижней челюстей, стираемость эмали зубов, смещение срединной линии верхней челюсти вправо. Основной целью ортодонтического лечения было установить зуб 1.3 в зубную дугу БЕЗ удаления соседнего. А также исправление патологии прикуса. Для этого были установлены брекеты на зубы верхней и нижней челюстей, ортодонтический микроимплантат справа для дистализации (смещение назад) боковой группы зубов и подготовки пространства для зуба 1.3. Проведено расширение зубной дуги верхней челюсти, что вывело из вынужденного дистального положения нижнюю челюсть. Подготовлены оптимальные условия для проведения реставрации стершихся краев эмали. Общий срок ортодонтического лечения составил 2 года. Пациент был направлен к терапевту для реставрации стираемости эмали зубов.

АНДРЕЙ
15 ЛЕТ

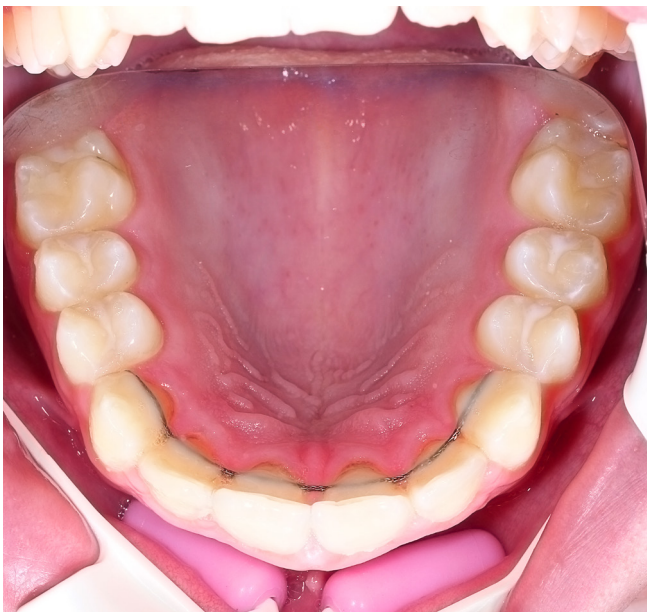

Пациентка обратилась к нам в клинику с жалобами на неудовлетворительную эстетику лица и улыбки, отсутствие бокового резца на верхней челюсти справа.

При осмотре было выявлено скученное положение зубов на нижней челюсти, смещение центральной линии на верхней челюсти на 2 мм, отсутствие зуба 1.2, как следствие – промежутки между 1.3-1.1, 1.1-2.1, 2.1-2.2, 2.2-2.3.

Была проведена ортодонтическая подготовка к рациональному протезированию и имплантации зубов с помощью брекет-системы в течение 2 лет.

После проведено отбеливание зубов, реконтуровка формы зубов с помощью композитных реставраций, имплантация и протезирование.

АННА

37 ЛЕТ

Родители девочки 6 лет обратились в клинику с жалобой на неправильный прикус у ребенка.

В ходе объективного осмотра и детальной диагностики были выявлены следующие нарушения: открытый прикус, парафункция языка, сужение верхней зубной дуги, привычное ротовое дыхание.

Основная задача нашего лечения: исключить причину формирования открытого прикуса. В данном случае – это неправильное положение языка.

Ортодонтическое лечение проводилось в несколько этапов.

Вначале был установлен аппарат Хаас Марко Роса для расширения неба (RPE). Увеличен периметр верхней челюсти, а это означает, что для языка появилось пространство. Но он по-прежнему прокладывается между зубами. Лечение проходило около 1 года с кратностью визитов каждые 4 месяца. После чего была изготовлена несъемная заслонка для языка, ограничивающая его движение вперед. Пассивное лечение проходило примерно 2 года с кратностью визитов каждые 4 месяца. Также проводились занятия с логопедом и миогимнастические упражнения.

Пациентка наблюдалась у ЛОР-врача.

В ходе ортодонтического лечения достигнуты стабильные контакты между зубами, исправлен открытый прикус, получено правильное положение языка и привычное носовое дыхание.

МАША
10 ЛЕТ

Пациентка 38 лет обратилась в клинику по рекомендации стоматолога с желанием исправить неправильный прикус.

Задачи ортодонтического лечения у взрослых пациентов часто включают в себя не только выравнивание зубов, но и создание оптимальных контактов между зубами верхней и нижней челюсти. Это является основой для последующего протезирования.

В данном случае удалось оптимально совместить окклюзию и восстановить функциональный баланс мягких тканей, жевательных и лицевых мышц.

Лечение проводилось в течение 3 лет. Были установлены брекеты и ортодонтические микроимпланты. Исправлена «десневая» улыбка.

Отдаленные результаты лечения по истечении 7 лет на фото показывают важность и оправданность комплексного подхода в лечении пациентов с выраженными нарушениями прикуса как с эстетической стороны, так и с функциональной.

ИНГА
38 ЛЕТ

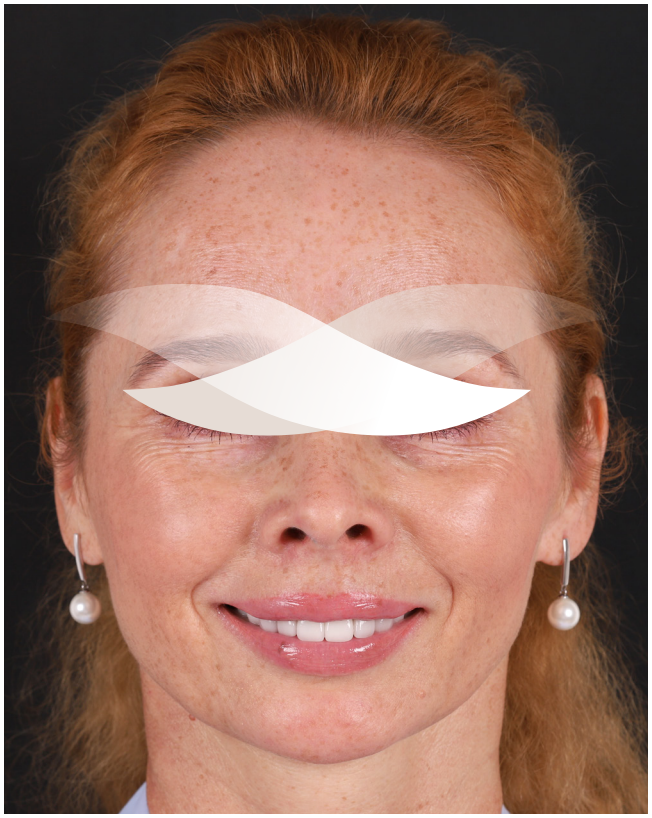

К нам в клинику обратился пациент с жалобой на неровные зубы. При осмотре было выявлено сужение зубных рядов, скученное положение зубов, неправильный (дистальный) прикус и, как следствие, уменьшение просвета дыхательных путей.

У пациента на момент обращения уже был полностью сформирован постоянный прикус и завершена стадия активного роста. Было проведено лечение с помощью брекет-системы.

В результате ортодонтического лечения зубные ряды приняли правильную форму, скученность была устранена, прикус исправлен, в воздухоносных путях отсутствуют сужения.

РОМАН
10 ЛЕТ

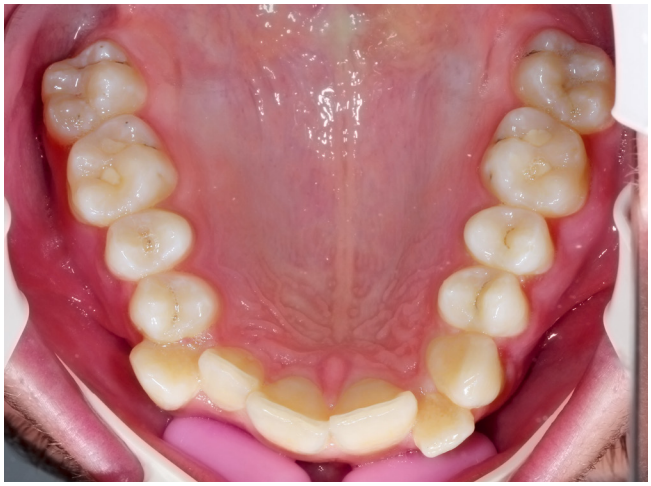

Молодой человек 32 лет обратился по рекомендации врачей другого города.

При осмотре было выявлено, что зубы располагались скученно, прикус был неправильный, с обратным глубоким перекрытием резцов. Размеры верхней и нижней челюсти не соответствовали друг другу.

Перед тем как поставить импланты, коронки, виниры требовалась серьёзная работа с прикусом. Она включала в себя не только выравнивание зубов, но и хирургическую коррекцию на верхней и нижней челюстях.

Брекет-система была установлена после лечения некоторых зубов и удаления зубов «мудрости».

В течение 8 месяцев мы исправили все неровности и направили к хирургу, который провёл оперативное лечение. Через два месяца мы продолжили работу с прикусом. Одновременно подготовили условия под имплантацию и протезирование в боковом отделе верхней челюсти слева.

Перемещая зубы, мы можем моделировать костное ложе. В таких, заранее подготовленных для имплантации условиях, новые зубы будут защищены от инфекции, так как можно смоделировать уровень и количество мягких тканей вокруг имплантов. А это – надежная биологическая защита, а значит – долгосрочный результат.

После ортодонтического лечения планируется изготовление коронок и виниров, замена композитных пломб на керамические реставрации в «новый», правильный прикус.

МИХАИЛ
32 ГОДА

АЛИНА
12 ЛЕТ

Пациентка обратилась в клинику с жалобами на некрасивую улыбку, стираемость зубов, выраженность носогубных складок.

После тщательной детальной диагностики был составлен план комплексного лечения.

Ортодонтическая коррекция проводилась с использованием эстетических брекетов на верхней и нижней челюстях в течение 2,5 лет. Для выравнивания окклюзионных плоскостей были дополнительно использованы ортодонтические мини-импланты на верхней и нижней челюстях.

После выравнивания зубов и прикуса проведено отбеливание зубов, эстетическая реконтуровка формы зубов. Установлены ретейнеры на верхней и нижней челюстях.

НАТАЛЬЯ
16 ЛЕТ

Очень часто такие случаи лечат с удалением отдельных зубов. Потому что их крупный размер не соответствует размеру имеющейся челюсти.

В этом случае черты лица девочки позволили нам расширить зубные ряды, немного выдвинуть кпереди верхние и нижние зубы, улучшив общую гармонию лица.

Лечение без удаления, 18 месяцев.

Пациентка предпочла сапфировые прозрачные брекеты.

Улыбка широкая, красивая во всех ракурсах. А ещё правильный прикус – это здоровье и возможность наслаждаться любимыми блюдами!

Мы счастливы, когда наш пациент улыбается не только после лечения, но и в брекетах.

Если лечение на брекетах смущает взрослых, мы предложим абсолютно невидимые ортодонтические аппараты. Все, что потребуется от вас, – хорошая гигиена, своевременные визиты и доверие!



Пациент обратился в клинику с жалобой на неправильный прикус.

После проведения детальной диагностики — медицинское фотографирование, ортопантомограмма, телерентгенограмма в боковой проекции, изготовление диагностических моделей, был поставлен диагноз: сужение верхней и нижней челюстей, скученность зубов, аномалии расположения зубов, искривление окклюзионных плоскостей, дефицит пространства в зубном ряду верхней челюсти для правого бокового резца, генерализованная стираемость эмали, глубокий прикус.

Была установлена система брекетов DamonQ на обе челюсти, срок лечения составил 2,5 года.

По завершении лечения установлены несъемные ретейнеры на верхнюю и нижнюю челюсти, проведено отбеливание и реставрация зубов.

В результате ортодонтического лечения было исправлено положение зубов, выравнены окклюзионные плоскости, восстановлены высота прикуса и эмаль зубов.

Шикарная и счастливая улыбка пациента — это результат работы врача-ортодонта, терапевта, гигиениста.

МАРАТ
26 ЛЕТ



ВИД
INNOVATION

Девочку-подростка родители привели к нам в клинику, когда уже прорезались все постоянные зубы. Как всегда, мы планировали лечение, отталкиваясь не только от жалоб пациента (почти всегда это просто неровные зубы), но и от тех изменений лица, которые мы хотели бы получить. В этом случае нижняя треть лица была уплощена за счёт узкой верхней челюсти и смещения нижней челюсти назад. В таких условиях зубы просто не могут прорезаться ровно.

Мы начали быстрое расширение и параллельно позиционировали нижнюю челюсть в правильное переднее положение. Лечение проводилось 19 месяцев с активацией аппаратов 1 раз в 30 дней. Это позволило нам получить необходимую форму челюстей у растущего пациента и добиться впечатляющих эстетических результатов.

Мы понимаем, насколько важно нашим пациентам получить не просто ровные зубы, но и красивое лицо и улыбку. Поэтому делаем все возможное и даже невозможное, чтобы превзойти ожидания.

АРИНА

13 ЛЕТ

Родители Яна обратились в клинику, когда ему было 9 лет. Жалобы были обычные для таких случаев: выступающие вперед верхние зубы, открытый рот, аденоиды...

В 9–10 лет молочные зубы активно меняются на постоянные, формируется лицевой скелет.

В данном случае верхняя челюсть была сужена, нижняя челюсть сильно отставала в развитии. Расстояние между верхними и нижними зубами было столь велико, что в сомкнутом состоянии губы практически не смыкались. Такая ситуация влияет и на психоэмоциональное состояние и здоровье ребенка. Привычное ротовое дыхание формирует целую цепочку негативных изменений в организме.

Обычно такие дети имеют хронические болезни. Поэтому приводить на первый осмотр к врачу-ортодонту желательно в возрасте 5–6 лет.

Мы установили аппараты на верхние и нижние зубы и начали проводить расширение верхней челюсти и активно стимулировали рост нижней челюсти.

Пациент соблюдал все рекомендации: использовал эластики, тщательно чистил зубы после каждого приема пищи.

Уже через год мальчик свободно дышал только носом. Положение зубов изменилось настолько, что губы смыкались свободно, без напряжения, язык занимал правильное положение. Восстановились функции дыхания, глотания, жевания. Улучшилась не только улыбка, но и осанка, и речь.

На фото результат лечения через 2 года и отдаленный – через 6 лет. Мы устранили мышечные дисфункции, исправили форму верхней и нижней челюстей, получили выраженный сагиттальный рост нижней челюсти. Это отразилось и на внешнем виде молодого человека и на здоровье в целом. Устраняя причины аномалий, перенаправляя рост лица в детском и подростковом возрасте, мы получаем стойкие позитивные результаты лечения, не прибегая к хирургическим вмешательствам в позднем росте.

Здоровье детей — главная забота и ответственность родителей и ценность на всю их жизнь.

промежуточный результат через 5 лет.

Молодая девушка обратилась в клинику с целью исправить неправильный прикус. Обязательным условием было использование невидимой – лингвальной системы брекетов. Ранее, в подростковом возрасте, проводилось ортодонтическое лечение в другой клинике. Были удалены все 4-е зубы, исправлены выступающие клыки.

Целью повторного лечения стало исправление «десневой улыбки» – «gammy smile», улучшение эстетики лица, исправление глубокого прикуса и формы передних зубов.

Лечение проводилось с использованием индивидуальной брекет-системы «Инкогнито» в течение примерно 2 лет. На заключительном этапе ортодонтического лечения мы провели отбеливание эмали, временную коррекцию формы зубов с помощью композитного материала. Через некоторое время пациентка планирует заменить их на керамические реставрации.

ТАТЬЯНА
20 ЛЕТ

Это пример лечения «обратного прикуса» с достаточно выраженным смещением нижней челюсти влево.

Нижние зубы перекрывали верхние. Так же произошла деформация альвеолярных отростков челюстей, изменилась функция височно-нижнечелюстных суставов, появились тревожные симптомы дисфункции, что нередко сопровождает такие нарушения прикуса.

Восстановить стертые зубы, высоту прикуса, устранить дискомфорт в суставах и мышцах и тем более сделать полноценные коронки и виниры было просто невозможно.

Случай интересен также тем, что лечение полностью проводилось на «внутренних», лингвальных брекетах. Такой способ лечения выбирают те пациенты, для которых важна исключительная эстетика и стопроцентно прогнозируемая механика лечения.

Брекеты «Инкогнито» изготавливаются индивидуально под каждого пациента в немецкой лаборатории после предварительного согласования цифрового прототипа окклюзии.

Общая продолжительность ортодон- тического лечения составила 14 месяцев.

В процессе лечения проведено временное восстановление зубов композитным материалом.

После исправления прикуса и согласования его результатов с врачом-ортопедом пациентка была передана на финальную реставрацию.

При длительном отсутствии зубов, нарушениях в процессе роста и развития происходят разные по степени выраженности деформации прикуса. Восстановить баланс всех структур организма, исправить положение зубов, подготовить прикус к протезированию возможно только с помощью врачей-ортодонтов, которые, в свою очередь, тесно сотрудничают с другими врачами-стоматологами, кинезиотерапевтами, остеопатами, неврологами, ортопедами. Только такой подход обеспечивает полную реабилитацию пациента и долгосрочность результата лечения.

ОЛЬГА
32 ГОДА

Пациент был направлен к нам в клинику лечащим стоматологом на консультацию и ортодонтическое лечение. Первое рентгенологическое обследование было проведено в возрасте 9 лет. Выявлено неправильное положение зачатков нижних клыков. После прорезывания премоляров

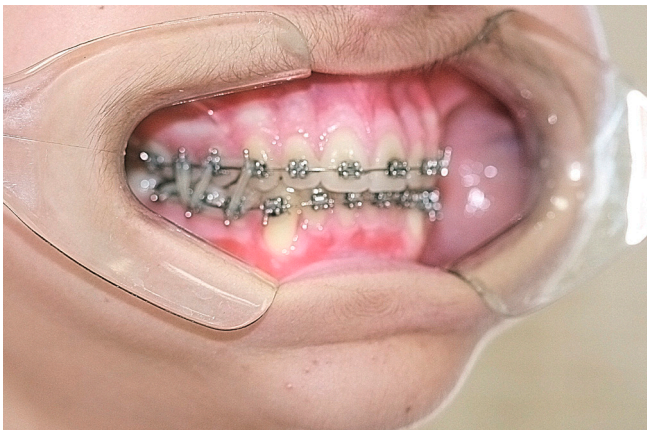

на зубы нижней челюсти зафиксирован ортодонтический аппарат и начато вытяжение неправильно расположенного нижнего левого клыка. Когда его положение было значительно улучшено, проведено обнажение коронки неправильно расположенного клыка справа. В течение 18 месяцев проводилось вытяжение и установка нижних зубов в зубную дугу.

МНОГОУВАЖАЕМЫЕ КОЛЛЕГИ!

Стоматологи-ортопеды, хирурги, терапевты, зубные врачи, остеопаты, неврологи, кинезиологи, логопеды!

Мы предлагаем для вас и ваших пациентов:

- помощь в планировании комплексного лечения: план до начала санации (какие зубы удалять, какие – нет, как избежать удаления и нежелательного стачивания здоровых зубов);
- ортодонтия (полная подготовка прикуса к протезированию/реставрации или исправление положения отдельных зубов, в том числе экструзия – если разрушение ниже уровня десны, интрузия – если зубы выдвинулись, апрайтинг – если зуб наклонился);
- работа в соответствии с нашим Общим планом лечения;
- перед протезированием и имплантацией — согласование результатов ортолечения, коррекция в случае необходимости;
- сбалансированная окклюзия и правильная функция всех систем организма — залог долгосрочности общего результата лечения.

Чикунова Ирина Альбертовна
главный врач-ортопед

КОНТАКТЫ:

+7 863 3333·733

344004, Россия,
г. Ростов-на-Дону,
Рабочая площадь, д. 7

3333733@alfa-vid.ru

alfa-vid.ru

Фото на обложке: Мария Шеремет. Предоставлено из личного архива.